PREVENCIÓN DE LA PERIIMPLANTITIS CON SILVERPLUG® EN LAS PRÓTESIS ATORNILLADAS SOBRE IMPLANTES

Trabajo de fin de máster 2016-2017
Clínica odontológica
Universidad de Salamanca

Autor: Miriam Fontenla Cerqueiro
Tutor: Julio Herrero Payo

ÍNDICE

1. Resumen.....pág 3

2. Abstract.....pág 3

3. Introducción.....pág 4
3.1 definiciones.....pág 5
3.2 etiología .....pág 5
3.3 síntomas.....pág 5
3.4 factores de riesgo.....pág 6
3.5 tipo de coronas utilizadas para el estudios.....pág 7
3.6 microfiltración bacteriana.....pág 8
3.7 SilverPlug®.....pág 8

4. Objetivos.....pág 9

5. Metodología.....pág 9
5.1 anamnesis del paciente, reconocimiento de las coronas y sondaje inicial.....pág 10
5.2 retirada de las coronas.....pág 12
5.3 introducción de las coronas y tornillos en cubas de ultrasonidos .....pág 12
5.4 desinfección de las coronas y los tornillos con hipoclorito.....pág 13
5.5 atornillado de las coronas y colocación del material de sellado.....pág 13
5.6 ajuste oclusal.....pág 15
5.7 toma de muestras.....pág 16

6. Resultados.....pág 17

7. Discusión.....pág 18

8. Conclusiones.....pág 19

9. Bibliografía.....pág 19

RESUMEN

INTRODUCCIÓN
El campo de la implantología oral ha experimentado una enorme evolución en las últimas décadas, convirtiéndose en el principal tratamiento a seguir para reponer ausencias dentarias.
De las posibles complicaciones derivadas de este tratamiento, la periimplantitis es de las más relevantes dadas las complicaciones de su tratamiento.
Entre los factores etiopatogénicos de la periimplantitis es de especial relevancia la colonización bacteriana, destacando también otros factores de riesgo como la higiene oral deficiente, antecedentes de periodontitis, tabaquismo, sobrecarga oclusal, factores genéticos y enfermedades sistémicas entre otros.
Para realizar este estudio se han elegido coronas atornilladas sobre implantes, cuyas chimeneas serán selladas con dos materiales: teflón y SilverPlug® , para evaluar la contaminación a través de las mismas.
SilverPlug® es el primer dispositivo diseñado y aprobado para llenar las chimeneas de los implantes. Es un polímero a base de plata que contiene zeolita de plata con alto efecto antibacteriano.

OBJETIVOS
El presente estudio pretende demostrar la capacidad de sellado de las chimeneas del SilverPlug® frente a la microfiltración bacteriana y en comparación con otro material, el teflón, que es el más utilizado en las clínicas a día de hoy.
Además se pretende también relacionar a los patógenos presentes en las chimeneas con los principales patógenos causantes de la periimplantitis, para establecer una relación entre ambos.

METODOLOGÍA
Para el estudio se han seleccionado pacientes que tengan, al menos, dos coronas atornilladas sobre implantes, para sellar una con teflón y otra con SilverPlug®. Se ha realizado minuciosamente en todos los pacientes el protocolo de colocación del SilverPlug®, y se ha procedido al cierre de ambas chimeneas. Tras 15 días se ha tomado una muestra del interior de las chimeneas que se ha llevado a analizar y así obtener los resultados con los que se realizará la comparación del sellado de ambos materiales.

RESULTADOS
En el momento de finalización de este trabajo todavía no se disponen de los resultados de los análisis realizados. Se espera poder demostrar que el SilverPlug® contribuye a realizar un sellado más eficaz de las chimeneas, y por lo tanto, obtener una menor concentración bacteriana en las muestras que han sido tomadas de las chimeneas selladas con este material.

ABSTRACT

INTRODUCTION
Oral implantology has experimented an enormous evolution in the last decades, becoming the main treatment to be followed to replace dental absences. Of the possible complications derived from this treatment, periimplantitis is the most relevant given the complications of its treatment.
Among the etiopathogenic factors of periimplantitis, bacterial colonization is of special importance, as well as other risk factors such as poor oral hygiene, history of periodontitis, smoking, occlusal overload, genetic factors and systemic diseases.
In order to carry out this study, screw- retained crowns have been chosen, whose access holes will

be sealed with two materials: teflon and SilverPlug®, to evaluate the contamination through them. SilverPlug® is the first medical device designed and approved to fill up the implant tunnel. SilverPlug® is a silver based polymer containing silver zeolite with high antibacterial effect.

OBJECTIVES
The present study aims to demonstrate the sealing ability of SilverPlug® against bacterial microfiltration and compared to another material, teflon, which is the most used in present day. In addition, it is also intended to relate the pathogens present in the implant tunnel to the main pathogens causing the periimplantitis, to establish a relationship between both.

METHODOLOGY
For the study, patients with at least two screw retained crowns were selected to seal one with teflon and the other with SilverPlug®. The protocol for the placement of the SilverPlug® has been carefully performed in all patients, and both implant tunnels have been closed. After 15 days a sample of the interior of the implant tunnel has been taken and has been analyzed to obtain the results to compare both materials.

RESULTS
At the end of this work, the results of the analyzes performed are still not available. It is hoped to demonstrate that the SilverPlug® contributes to a more effective seal of the implant tunnel, and thus, to obtain a lower bacterial concentration in the samples that have been taken from the tunnels sealed with this material.

INTRODUCCIÓN

El campo de la implantología oral ha experimentado una enorme evolución desde los estudios de *Branemark y cols.* hasta la actualidad, revolucionando el mundo de la rehabilitación oral de los pacientes edéntulos y parcialmente edéntulos.

Los implantes dentales, al igual que la dentición natural, están en contacto con la cavidad oral y su microbiota, pero también con el hueso estéril, por lo que la inserción de estas “nuevas superficies” en el medio oral, también supone una nueva oportunidad de colonización bacteriana. Para evitar esto, después de la inserción del implante se forma un pasaje transmucoso en torno a la porción correspondiente al pilar del implante. En esos sitios la mucosa del reborde se adapta a las nuevas exigencias funcionales y se establece una mucosa periimplantaria, formando una importantísima barrera entre estos dos ambientes, pero cuando esta barrera fracasa aparece la patología periimplantaria.

De las complicaciones clínicas descritas en implantología, la periimplantitis supone un 5-10% (1); con la problemática de que, en el momento actual, aun no se ha establecido un protocolo de tratamiento consensuado y efectivo.

Definiciones:

Se conoce como mucositis al proceso inflamatorio reversible en los tejidos blandos que rodean un implante en funcionamiento, y como periimplantitis al proceso inflamatorio que además cursa con pérdida de hueso periimplantario. (2)

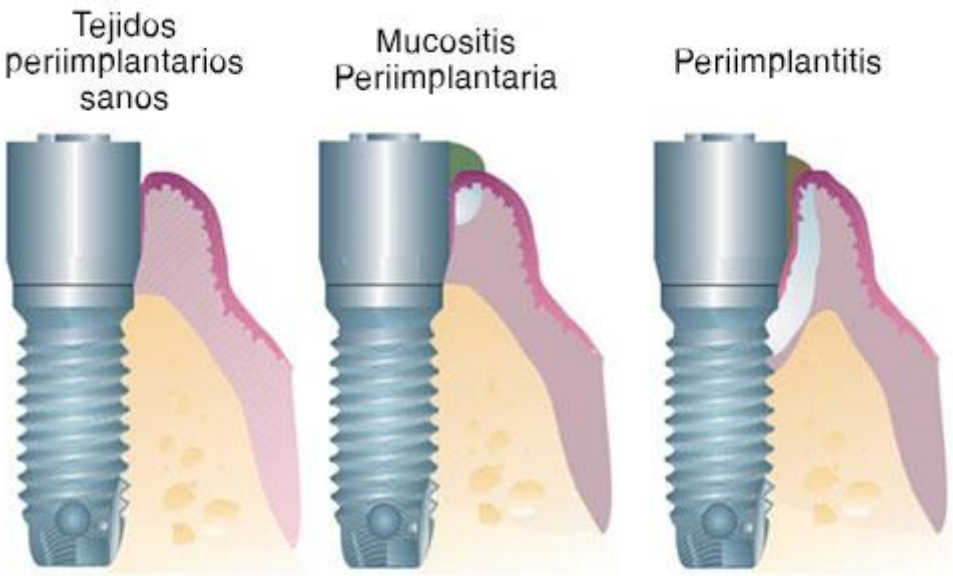

Fig 1: ilustración de la mucosa periimplantaria sana, de la mucositis y de la periimplantitis.

Etiología:

Lindhe describe en 1992 que *"las lesiones en los tejidos blandos alrededor de los implantes son potencialmente más peligrosas que con respecto a los dientes ya que tienen a extenderse apicalemente con mayor facilidad hacia el tejido óseo periimplantario".*

Entre los factores etiopatogénicos que podemos encontrar, la colonización bacteriana tiene un papel relevante, por ese motivo nuestro tratamiento siempre estará dirigido a disminuir o eliminar los microorganismos patógenos y procurar a nuestros pacientes un fácil mantenimiento a largo plazo. La flora bacteriana en la cavidad oral antes de la colocación de los implantes determinará la composisción de la nueva microbiota que se va a formar alrededor de los mismos.(3)
Son de una relevancia significativa en la enfermedad periodontal las bacterias gram negativas anaerobias tales como Porfiromonas gingivalis, Prevotella intermedia, Fusobacterium nucleatum y Actinomices actinomicetemcomitans, fusobacterias y espiroquetas (4,5).

Síntomas:

Los síntomas de la periimplantitis se relacionan con la naturaleza infecciosa/inflamatoria de la lesión. Hay pruebas radiográficas de pérdida ósea y ésta suele tener forma de cráter. Hay tumefacción y enrojecimiento de la mucosa así como sangrado con el sondaje. La supuración también es un signo frecuente.También puede haber dolor a la percusión y movilidad. El implante puede permanecer estable durante períodos prolongados.

Factores de riesgo:

1. Historial de periodontitits:
Schou y cols. (6), en una revisión de la literatura científica, concluyeron que hay una incidencia

significativamente mayor de periimplantitis en los individuos con pérdida de dientes asociada a la periodontitis que en pacientes sin historia previa de periodontitis.

En un estudio realizado en 53 pacientes con un seguimiento de 10 años a los que se le colocaron un total de 112 implantes, el porcentaje de supervivencia de los mismos fue del 90,5% en pacientes con un historial previo de periodontitis y del 96,5% en pacientes sin historial de periodontitis. La incidencia de periimplantitis fue del 28,6% en pacientes con historial previo de periodontitis y del 5,8% en pacientes sin dicho historial (7).

2. Tabaquismo:
El tabaquismo es un factor ligado a los efectos perjudiciales sobre el periodonto y los tejidos periimplantarios, pudiendo ocasionar la pérdida de los implantes. Los efectos perjudiciales del tabaco están íntimamente relacionados a su componente principal, la nicotina, la cual es capaz de producir una vasoconstricción de la microcirculación sanguínea, una alteración de la función de las células del sistema inmune (PMN) y una mayor agregación plaquetaria, por lo que habrá menor sangrado, peor capacidad defensiva frente a agentes nocivos externos y una microbiota muy periodontopatógena debido a una menor concentración de oxígeno, ya que, el monóxido de carbono se uniría más fácilmente a la hemoglobina que el oxígeno. Además, tiene un efecto citotóxico sobre los fibroblastos gingivales, inhibiendo su capacidad de adhesión, lo que interfiere en la cicatrización de las heridas y la exacerbación de la enfermedad periodontal.

el fracaso de los implantes dentales es más del doble entre los pacientes fumadores (11,28%) que entre los no fumadores (4,76%), así, como también, es más prevalente la periimplantitis entre los fumadores (8,9).

3. Higiene oral deficiente:
Una técnica incorrecta y poco frecuente de cepillado dental o una prótesis con un diseño inadecuado que dificulten la higiene oral (pónticos mal adaptados a la mucosa, prótesis sobrecontorneadas,…), provocan acumulación de depósitos de placa alrededor de los implantes, pudiendo inducir mucositis periimplantaria. Si no se elimina la causa, esta inflamación desencadena una pérdida del sellado mucoso alrededor del implante, permitiendo así, la proliferación de los pató- genos apicalmente agravando así la inflamación y causando una pérdida ósea, que dará lugar a una periimplantitis.

4. Sobrecarga oclusal:
Varios autores argumentan que la sobrecarga oclusal o fuerzas oclusales excesivas, ya sean, axiales o no axiales, en ausencia de placa no produce periimplantitis, incluso puede provocar un aumento de la densidad ósea, sin embargo, en presencia de placa bacteriana, la sobrecarga oclusal puede exacerbar la inflamación gingival previa alrededor de los implantes, obteniendo sondajes mayores a 5 mm, y contribuyendo a la enfermedad o fracaso periimplantario (10,11). Por lo que la sobrecarga oclusal no puede considerarse como un factor iniciador de la periimplantitis pero, si un implante padece esta patología, puede ser un factor coadyuvante en el progreso de la enfermedad.

5. Otros:
Presencia de cemento en el surco (prótesis cementadas), factores genéticos, contaminación previa del lecho del implante, enfermedades sistémicas (diabetes).

La diabetes mellitus es la enfermedad sistémica más influyente en el estado periodontal o periimplantario de los pacientes (12). La literatura avala con numerosos estudios que los pacientes diabéticos mal controlados presentan una respuesta inmunitaria y una cicatrización de los tejidos deficiente, por lo que siempre han sido catalogados como pacientes de riesgo a la hora de realizar

cualquier tratamiento quirúrgico.

Tipo de coronas seleccionadas para el estudio.

Desde el punto de vista de la retención de las prótesis sobre implantes distinguimos las prótesis atornilladas y las cementadas. Nuestro estudio se centrará concretamente en las atornilladas. Ambos sistemas de retención tienen sus ventajas y sus inconvenientes, sus indicaciones y contraindicaciones. La elección de una u otra dependerá de las circunstancias de cada caso, debiendo hacer un estudio individualizado siempre.

Las prótesis atornilladas se fijan al implante mediante un tornillo de retención. Este tornillo atraviesa la prótesis por un canal creado al que llamamos chimenea. Una vez se ha apretado correctamente el tornillo de retención, se procede al sellado de las chimeneas para evitar que queden abiertas en contacto con el medio oral y se contaminen.
La forma más habitual de sellar estas chimeneas es compactando teflón o un pellet de algodón sobre el tornillo y cerrar el espacio restante con composite. Pero muchas veces cuando se afloja uno de estos tornillos y es necesario abrir las chimeneas para apretarlo nos encontramos con mal olor y tinciones del pellet o teflón, lo que nos ha llevado a cuestionar la eficacia de dicho sellado.

Fig. 2: Imagen del teflón teñido que nos hemos encontrado al destapar una de las chimeneas de uno de los pacientes que han participado en el estudio en la clínica odontológica.

En un estudio realizado por *Sung-Do Park y cols.* (13) se ha analizado el sellado de estas chimeneas con diferentes materiales como silicona, pellets de algodón, polivinilsiloxano o gutapercha, y se ha demostrado que el sellado con gutapercha reduce clínicamente la microfiltración bacteriana a través de las chimeneas. Así mismo también se ha demostrado que los pellets de algodón son el material más absorvente respecto a estas microfiltraciones, con valores significativamente mayores que el resto de materiales estudiados. Esto demuestra que la técnica más comúnmente utilizada en clínica para el sellado de chimeneas no es la más correcta.

Microfiltración bacteriana.

Se ha demostrado que la acumulación de placa bacteriana provoca la inflamación de los tejidos blandos y pérdida de hueso. De la gran cantidad de bacterias que habitan en la cavidad oral , solamente unas pocas son consideradas las causantes de la inflamación de los tejidos peri-implantarios así como de la pérdida de hueso, más concretamente las gram negativas anaerobias.

El estudio realizado por *Rimondini y cols.* (14), demuestra que tras la colocación de la prótesis atornillada siempre se produce una contaminación interna, siendo ésta mayor en la parte coronal del tornillo que en la parte apical del mismo.Además de contaminación bacteriana también se observa a lo largo de todo el tornillo de retención contaminación por parte de partículas cálcicas y fostatos, disacáridos y pequeños péptidos que actúan como nutrientes para favorecer el crecimiento bacteriano, problablemente derivadas de la saliva o fluido crevicular. Como resultado de esto se puede apreciar el mal olor al destapar las chimeneas e incluso esto podría favorecer a la inflamación de los tejidos periimplantarios. También se ha demostrado con este estudio que cuanto más se aumenta el torque (hasta los valores recomendados por los fabricantes) menor es la microfiltración a través del gap implante-corona/pilar, con lo que respetar los torques recomendados es de gran ayuda a la hora de reducir la contaminación interna de los implantes. Esto se debe a que cuanto más torque más se cierra el gap entre el pilar y el implante y por lo tanto menos espacio queda para la filtración. Los factores que influyen en una mayor filtración además de bajo torque son: aflojamiento de tornillos, movimientos de las restauraciones, carga recibida.
Si bien es cierto que no existen estudios concluyentes que relacionen las bacterias presentes en estas microfiltraciones con la periimplantitis, lo que nos lleva a la realización de nuestro estudio.

SilverPlug®:

En este estudio procederemos al sellado de las chimeneas con un material llamado SilverPlug® . SilverPlug® es el primer dispositivo diseñado y aprobado para llenar las chimeneas de los implantes. Es un polímero a base de plata que contiene zeolita de plata con alto efecto antibacteriano.

La plata se utiliza como agente antiséptico en geles tópicos para reducir la carga biológica y mejorar la cicatrización de la herida (15). Un reciente estudio informó sobre el efecto potencial del SilverPlug® en la reducción de la cantidad bacteriana total y el porcentaje de bacterias anaerobias en el espacio interno del implante, que, como se ha descrito anteriormente, resultan las más patógenas para los tejidos periimplantarios.(16).

Es un material sólido y fácil de manipular, fácil de comprimir para el llenado perfecto de las chimeneas, actúa sin sustancias químicas liberadoras y es fácil de insertar y retirar de las chimeneas.

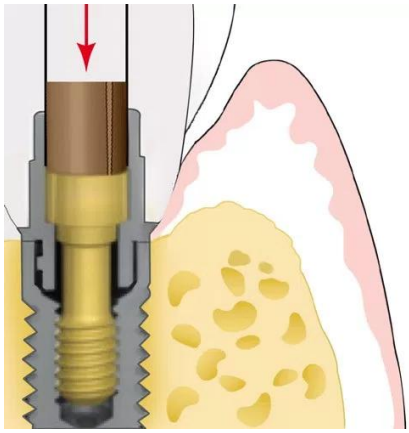

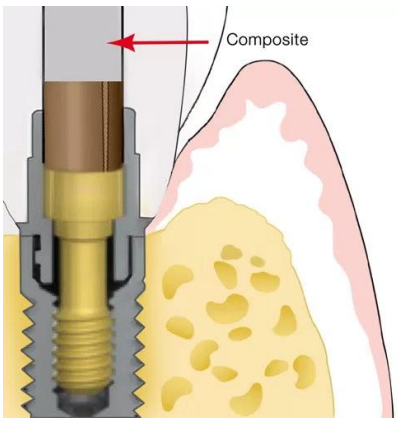

Fig 3. Procedimiento de sellado de la chimenea con SilverPlug® y composite.

OBJETIVOS

Este trabajo tiene varios propósitos: en primer lugar, existen numerosos estudios acerca de la periimplantitis y acerca de las microfiltraciones bacterianas en implantología, pero la mayoría de éstos se han centrado en evaluar la filtración bacteriana a través del microgap entre la conexión implante-pilar, y no a través de las chimeneas en prótesis atornilladas, que es el proyecto que se ha llevado a cabo en este estudio.

En segundo lugar en este proyecto se utiliza exclusivamente el SilverPlug® como material para el sellado de todas las chimeneas de referencia. Dado que es un material nuevo y destacado por su efectividad a la hora del sellado de las mismas, con este trabajo también se pretende dar a conocer este material, así como demostrar sus propiedades y la eficacia de la que estamos hablando.

Por último, la utilización del SilverPlug® requiere trabajar con un protocolo muy específico para que el sellado sea correcto y eficaz. En este trabajo se explica con detalle dicho protocolo de actuación, y, al centrarnos en un caso clínico en concreto, se procederá a la demostración, paso a paso, de cada una de las fases de este protocolo de actuación, para enseñar a utilizar este material, y para asentar las bases del estudio de investigación microbiológico llevado a cabo.

METODOLOGÍA

Para este proyecto se ha seleccionado a un grupo de pacientes cuyos criterios de selección, comunes para todos e imprescindibles eran: la presencia de por lo menos dos coronas atornilladas sobre implantes, una para sellar con SilverPlug® y la otra para sellar con teflón y utilizarla como control, estando esta última situada en otra hemiarcada diferente a la primera, sin importar que fuera la hemiarcada contralateral o la antagonista.
Todos los pacientes han firmado los correspondientes consentimientos, dándonos por lo tanto su permiso para la realización de fotografías y divulgación de las mismas y de los resultados obtenidos con fines científicos.

Se ha establecido un protocolo de actuación similar para todos los pacientes, que se resume en la siguiente tabla:

PROCEDIMIENTO	MATERIAL UTILIZADO
Anamnesis del paciente, reconocimiento de las	Espejos y sondas periodontales esterilizadas

coronas y sondaje inicial.	
Retirada de dos coronas por paciente	Destornilladores esterilizados
Introducción de las coronas y los tornillos en cuba de ultrasonidos durante 2 minutos	Cuba de ultrasonidos
Desinfección de las coronas y los tornillos con hipoclorito durante 3 minutos	Cuba con hipoclorito
Atornillado de las coronas sobre los implantes	Destornilladores esterilizados
Colocación de SilverPlug en la chimenea elegida	SilverPlug customizado
Colocación de teflón en la chimenea de control	Teflón esterilizado
Obturación de las chimeneas con composite fotopolimerizado	Composite fluido
DESPUÉS DE 15 DÍAS	
Limpiar las coronas con clorhexidina	Clorhexidina en líquido
Retirada del composite con fresa	Fresa redonda esterilizada
Retirada del material de sellado delas chimeneas	Espejos, sondas y pinzas esterilizadas
Toma de muestras con microcepillos estériles que se introducen en tubos de ensayo	Tubos de ensayo con torunda: frotis de las paredes de la chimenea
Realización de estudios microbiológicos	Laboratorios correspondientes

A continuación, con la ayuda de algunos de los casos clínicos se procederá a describir cada una de las fases del protocolo realizado.

1. Anamnesis del paciente, reconocimiento de las coronas y sondaje inicial.

Antes de comenzar con el desmontaje de las coronas se le realizan al paciente unas preguntas en concreto acerca de sus hábitos y estado de salud: si es fumador, si tiene diabetes, y si le han realizado una profilaxis recientemente.
Acontinuación se observa si es paciente periodontal y se procede a la localización y observación de las coronas objeto del estudio: nos fijaremos en primer lugar en el tipo de implante, tipo de conexión, si son coronas unitarias o es un puente, si la conexión de las coronas es directa a implante o hay un pilar transepitelial, si presentan dientes o coronas antagonistas y por último el tiempo de colocación de las coronas.

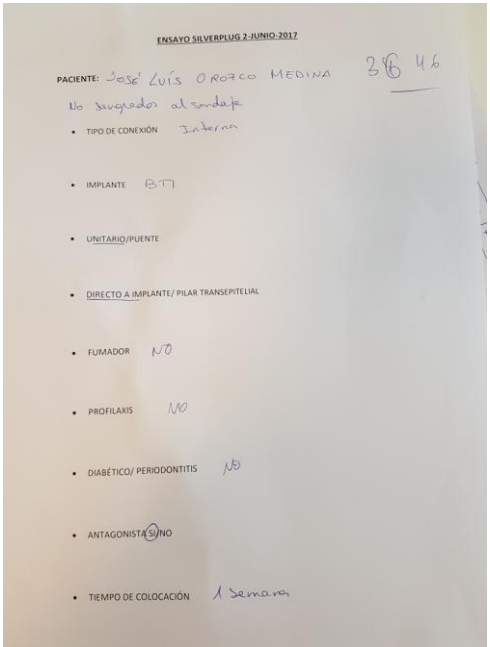
ENSAYO SILVERPLUG 2-JUNIO-2017

PACIENTE: José Luís Orozco Medina 36 46

No sangrado al sondaje

- TIPO DE CONEXIÓN Interna
- IMPLANTE BT
- UNITARIO/PUENTE
- DIRECTO A IMPLANTE/ PILAR TRANSEPITELIAL
- FUMADOR NO
- PROFILAXIS NO
- DIABÉTICO/ PERIODONTITIS NO
- ANTAGONISTA SI/NO
- TIEMPO DE COLOCACIÓN 1 semana

En este caso el paciente objeto del trabajo no es fumador y no se le ha realizado una profilaxis recientemente. No es diabético ni paciente periodontal. Se han elegido dos coronas unitarias para la realización del ensayo, la número 36 y la número 46, ambas colocadas sobre dos implantes BTI de conexión interna, atornilladas directas a implante, con dentición natural antagonista y colocadas una semana antes de la realización del ensayo en el máster.

Acontinuación se procede al sondaje de las coronas. Para que el procedimiento sea similar en todos los pacientes, se han establecido 6 puntos de sondaje en todas las coronas: mesial, centro y distal de la cara vestibular, y mesial, centro y distal de la cara lingual o palatina. Nuestro paciente ha dado negativo al sondaje, tiene buen estado periodontal y ausencia de sangrado en ambas coronas.

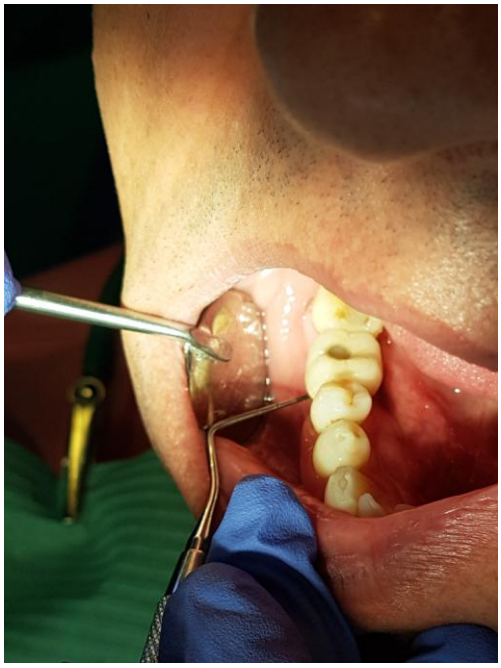

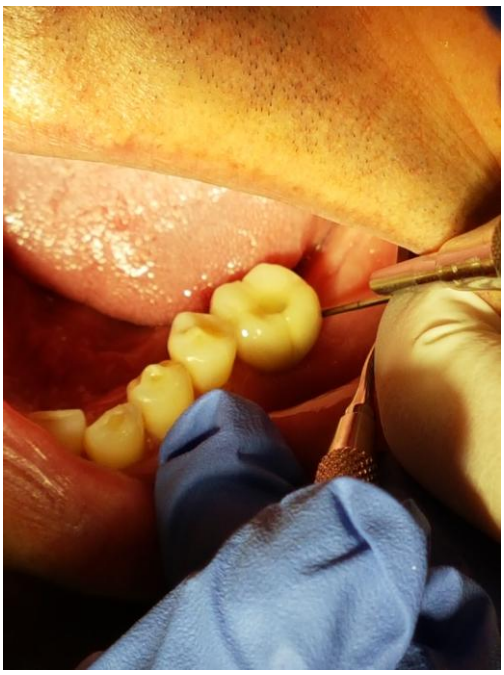

2. Retirada de las coronas.

Con una fresa de bola se retira el composite de las chimeneas y con un destornillador estéril se retiran los tornillos de retención y las coronas, dejando las conexiones de los implantes expuestas.

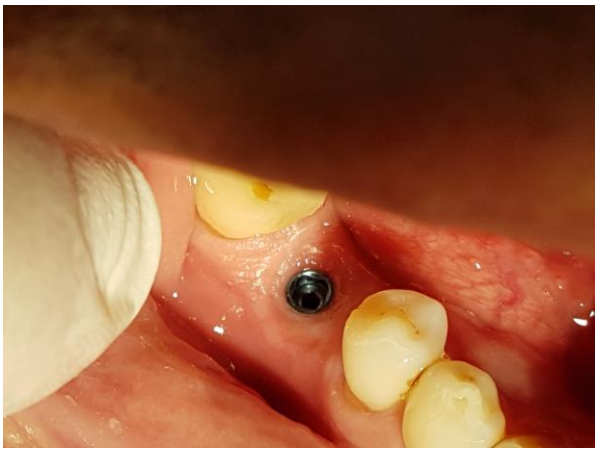

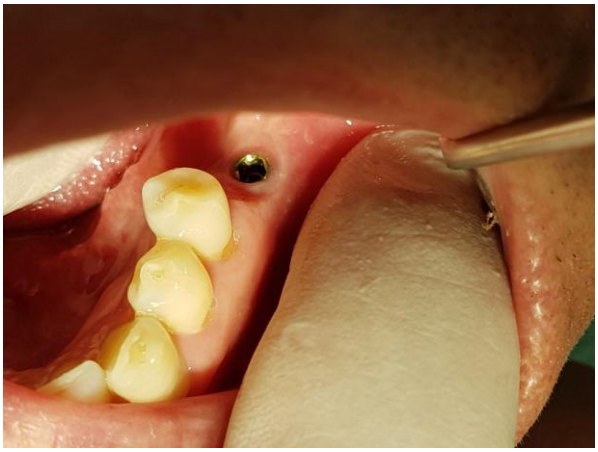

3. Introducción de las coronas y los tornillos en cuba de ultrasonidos durante 2 minutos.

Una vez retiradas las coronas se procede a su etiquetado antes de introducirlas en la cuba de ultrasonidos para tenerlas identificadas en todo momento. A continuación se introducen en la cuba durante 2 minutos.

4. Desinfección de las coronas y los tornillos con hipoclorito durante 3 minutos.

Tras pasar 2 minutos en la cuba de ultrasonidos las coronas y tornillos se introducen en la cuba de hipoclorito durante 3 minutos.



5. Atornillado de las coronas y colocación del material de sellado.

Después de limpiar y desinfectar las coronas se vuelven a colocar en sus posiciones originales y se procede al sellado de las chimeneas. En primer lugar se colocará el SilverPlug®, que en este caso corresponde a la chimenea del 36. Hay dos formas de preparar el SilverPlug®: o bien se mide la chimenea y se recorta el SilverPlug® antes de colocar la corona en boca, o se prepara una vez atornillada la misma. En este caso hemos optado por la primera opción, aprovechando la completa visibilidad de las dimensiones de la chimenea para que el ajuste sea óptimo.



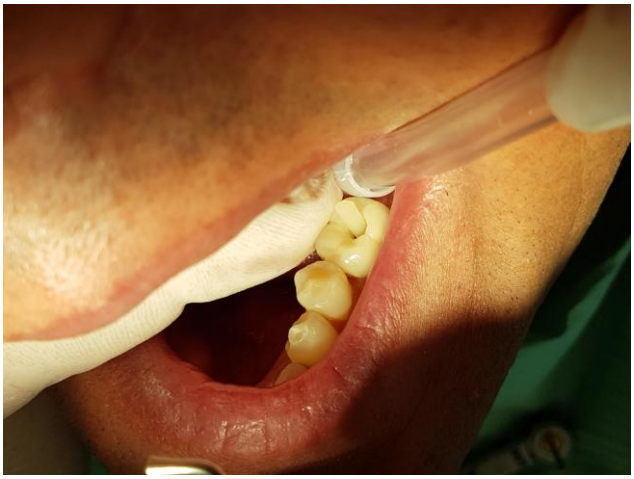

Para asegurarnos de que queda perfectamente colocado se puede introducir una sonda presionando el SilverPlug® contra las paredes de la chimenea dejando así que escape el aire y conseguir un cierre hermético. A continuación se coloca adhesivo y los últimos 2-3mm se sellan con composite.

Una vez sellada la chimenea del 36 se procede a sellar la del 46 de forma convencional, compactando tefllón sobre el tornillo y colocando también adhesivo y composite en los últimos 2-3mm.

6. Ajuste oclusal y finalización de la primera fase del ensayo.

Tras la obturación de las chimeneas se procede al ajuste oclusal.
Se da por finalizada la primera fase del ensayo, hasta dentro de 15 días, cuando se comience la segunda fase que consistirá en la desobturación de las chimeneas y la toma de muestras.

7. Toma de muestras de las chimeneas.

Tras pasar las chimeneas 15 días selladas se ha vuelto a citar a los pacientes para comenzar la segunda parte del ensayo: la toma de muestras.
En primer lugar se procede a la limpieza de todas las coronas con clorhexidina en líquido para reducir al máximo la contaminación de las muestras.
Tras esto, se retiran los composites de las chimeneas con fresas esterilizadas y se retira el material de sellado.

Se toman las muestras realizando un frotis de las paredes de las chimeneas con unos microcepillos estériles que se introducirán en tubos de ensayo, y finalmente se envían las muestras al laboratorio para realizar los estudios microbiológicos correspondientes.

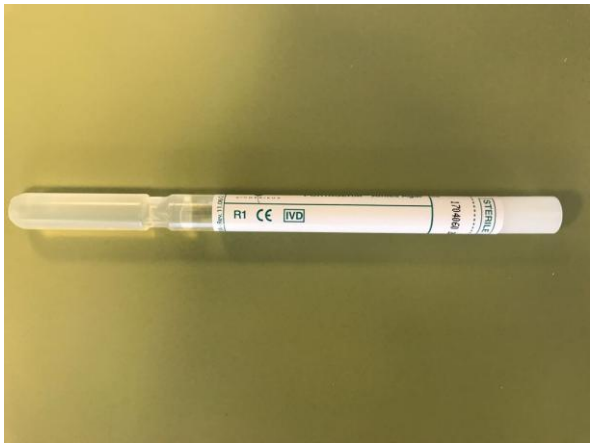

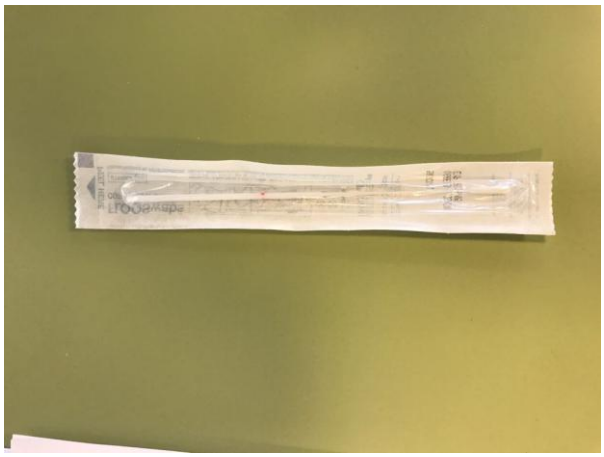

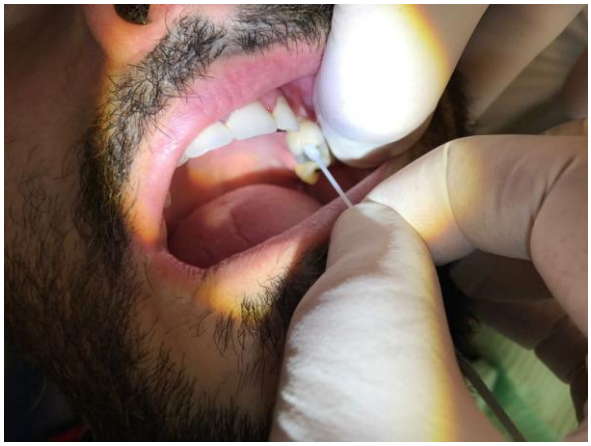

Una vez el laboratorio envíe los resultados se procederá a a la comparación de los mismos y a la elaboración de conclusiones.

RESULTADOS

Lamentablemente en el momento de finalización de este trabajo todavía no se disponen de los resultados del ensayo debido a que las muestras todavía están en proceso de análisis.
Teniendo en cuenta las revisiones bibliográficas realizadas, así como las propiedades del SilverPlug® y su protocolo de colocación los resultados que se esperan obtener son la confirmación de una mayor colonización bacteriana en la chimenea sellada con teflón y por lo tanto la confirmación de que el SilverPlug® es en la actualidad el mejor material para la realización de dicho sellado.

Por otro lado, esto también confirmaría el hecho de que existe una microfiltración bacteriana a través de las chimeneas, como señalan *Sung-Do-Park y cols.* en su estudio, el cual se reseñaba al

inicio de este trabajo. Además como se señala en la figura 2, al desobturar una de las chimeneas de una corona perfectamente adaptada y con la chimenea totalmente sellada en un paciente del ensayo se ha confirmado la tinción oscura del teflón y el mal olor que desprendía, lo que es indicativo de contaminación bacteriana.

Y, para finalizar, resaltar que uno de los objetivos de este ensayo era poder encontrar algún indicio de relación entre la contaminación bacteriana a través de las chimeneas en prótesis atornilladas y la periimplantitis, hecho que se llevará a cabo comparando las bacterias presentes en las chimeneas contaminadas con las principales bacterias causantes de la periimplantitis, una vez que se obtengan los resultados de los análisis.

DISCUSIÓN

Este estudio ha sido diseñado para comparar la capacidad de sellado microbiológico del teflón y del SilverPlug® en las chimeneas de prótesis atornilladas. Se pretende demostrar la hipótesis de que existe una diferencia significativa entre los niveles de microfiltración bacteriana con un material y con otro. Y que, el fenómeno clínico de sangrado y mal olor al retirar las coronas puede ser resultado, en parte, de los efectros de estas microfiltraciones.
Sin embargo, los efectos a largo plazo de las filtraciones bacterianas a través de las chimeneas y su papel en la periimplantitis es un tema que necesita más investigación.

La determinación de qué tipo de bacterias han penetrado a través de las chimeneas selladas en este estudio está todavía en proceso de investigación a la espera de los resultados de los análisis efectuados.

La capacidad de reducir la microfiltración por una parte es dependiente de la capacidad de sellado del material, y, a su vez, la capacidad de sellado dependerá de lo íntimamente que se pueda adaptar el material a las paredes de la chimenea. El silver plug es un material que se adapta perfectamente a las paredes de la chimenea, no presenta pliegues ni rugosidades como las bolas de teflón, lo que permite un mejor sellado de la misma.

Repasando la bibliografía encontramos que la posible filtración bacteriana a través de las chimeneas ya ha sido relatada en los estudios de Quirynen y cols. y Guindy y cols.(17,18). Los autores determinaron que la contaminación bacteriana temprana se produjo a través de las chimeneas y más lentamente a través de la interfase implante-pilar. Sin embargo, en su estudio la corona se atornilló utilizando un tornillo de oro y la chimenea no fue sellada, tal y como se ha hecho en este ensayo.

Una limitación de este estudio es la posible contaminación de las conexiones de los implantes y de las coronas y tornillos durante las diferentes etapas que se han llevado a cabo . La ausencia total de contaminación no puede ser asegurada en un estudio clínico, pero, para limitar ese riesgo, se ha hecho un cuidadoso aislamiento relativo con la ayuda de auxiliares, torundas de algodón y aspiración.
A pesar de sus limitaciones el presente estudio puede contribuir al conocimiento de las microfiltraciones relacionadas con las diferentes técnicas de sellado de las chimeneas.

Hoy en día en las clínicas, lo más sencillo de utilizar para sellar las chimeneas es el teflón o los pellets de algodón. Sin embargo, si consideramos las posibles complicaciones derivadas de las filtraciones, es claramente ventajoso utilizar materiales como el silverplug para sellar las chimeneas.

Fijar las coronas al torque recomendado para ello puede ayudar a reducir los efectos adversos potenciales de las microfiltraciones (19).

CONCLUSIONES

El presente estudio investiga las microfiltraciones a través de las chimeneas de coronas atornilladas que han sido selladas con dos materiales diferentes: silverplug y teflón.
Dadas las características de ambos materiales y tras obtener los resultados de los análisis se espera concluir que, cuando sellamos las chimeneas, el silver plug ayudará a reducir dichas microfiltraciones y por lo tanto la carga bacteriana de las prótesis.
Es importante que las coronas presenten un buen ajuste, y apretar los tornillos de retención con el torque recomendado por los fabricantes para reducir los efectos adversos potenciales de las microfiltraciones.

BIBLIOGRAFÍA

1. Norowski PA Jr, Bumgardner JD. Review Biomaterial and Antibiotic Strategies for Peri-implantitis. J Biomed Mater Res B Appl Biomater 2009 ; 88(2): 530-43.

2. Tord Berglundh, Jan Lindhe y Niklaus P. Lang. Mucositis periimplantaria y periimplantitis. En: Lindhe J, director. Periodontología clínica e implantología odontológica. 5ª ed. Buenos Aires: Médica Panamericana; 2009. p. 531- 538.

3. Franch F., Luengo F., Bascones A. Evidencia microbiana de la periimplantitis, factores de riesgo coadyuvantes, diagnóstico y tratamiento según los protocolos científicos. Av Periodon Implantol. 2004; 16 (3): 143-156.

4.Quirynen M, De Soete M, van Steenberghe D. lnfectious risks for oral implants: a review of the literature. Clin Oral lmplants Res 2002; 13 (1): 1-19.

5. Valente NA, Andreana S. Peri-implant disease: what we know and what we need to know. J Periodontal Implant Sci. 2016; 46(3): 136-151.

6. Schou S, Holmstrup P, Worthington HV, Esposito M. Outcome of implant therapy in patients with previous tooth loss due to periodontitis. Clin Oral Implants Res 2006; 17 Suppl 2:104-23.

7. Karoussis IK, Salvi GE, Heitz-Mayfield LJ, Brägger U, Hämmerle CH, Lang NP. Long-term implant prognosis in patients with and without a history of chronic periodontitis: a 10-year prospective cohort study of the ITI Dental Implant System. Clin Oral Implants Res 2003;14:329-39.

8. Rodríguez-Argueta OF, Figueiredo R, Valmaseda-Castellón E, Gay-Escoda C. Postoperative complications in smoking patients treated with implants: a retrospective study. J Clin Periodontol 2011; 38(8): 738-45.

9. Sham AS, Cheung LK, Jin LJ, Corbet EF. The effects of tobacco use on oral health. Hong Kong Med J 2003; 9 (4): 271-7.

10. Chambrone L, Chambrone LA, Lima LA. Effects of occlusal overload on peri-implant tissue health: a systematic review of animal-model studies. Oral Surg Oral Med Oral Pathol Oral Radiol Endod 2010;110(4): 442-6.

11. Kozlovsky A, Tal H, Laufer BZ, Leshem R, Rohrer MD, Weinreb M, Artzi Z. Impact of implant overloading on the peri-implant bone in inflamed and non-inflamed peri-implant mucosa. Clin Oral Implants Res 2007 ; 18(5): 601-10.

12. Lindhe J, Meyle J. Peri-implant diseases: Consensus Report of the Sixth European Workshop on Periodontology. J Clin Periodontol 2008; 35 (Suppl. 8) 282-5.

13. Park SD, Lee Y, Kim YL, Yu SH, Bae JM, Cho HW. Microleakage of different sealing materials in access holes of internal connection implant systems. J Prosthet Dent. 2012 Sep;108(3):173-80

14. Rimondini L1, Marin C, Brunella F, Fini M. Internal contamination of a 2-component implant system after occlusal loading and provisionally luted reconstruction with or without a washer device. J Periodontol. 2001 ; 72(12): 1652-7.

15. Wilkinson LJ1, White RJ, Chipman JK. Silver and nanoparticles of silver in wound dressings: a review of efficacy and safety. J Wound Care. 2011; 20(11): 543-9.

16. Rasperini G., M. Antonini, M. Elli, Roncucci R., Pellegrini G. Silver-based gum for sealing the emergence of abutment screw: microbiological study. Europerio 7, 2012 Vien, Poster Session.

17. Quirynen M, Bollen CM, Eyssen H, van Steenberghe D. Microbial penetration along the implant components of the Branemark system. An in vitro study. Clin Oral Implants Res. 1994; 5: 239-44.

18. Guindy JS, Besimo CE, Besimo R, Schiel H, Meyer J. Bacterial leakage into and from prefabricated screw- retained implant-borne crowns in vitro. J Oral Rehab. 1998; 25: 403-8.

19. Gross M1, Abramovich I, Weiss EI. Microleakage at the abutment-implant interface of osseointegrated implants: a comparative study. Int J Oral Maxillofac Implants. 1999; 14(1): 94-100.